


MEME
KANŞERİNDE



ERKEN
TEŞHİS



Meme kanseri riskinde

son an'a kadar

beklemeyin!

Meme kanserinin kabus olmaktan ıkması olanaklı mıdır?

Süt bezlerini ve kanallarını oluřturan hcrelerin kontrol dıřı olarak ođalmasına meme kanseri denir. Kontrolsz ođalan hcrelerin vcudun diđer blgelerine yayılması (metastaz) hem yařam kalitemizin dřmesine neden olur hem de yařamımızın tmne ynelik bir tehdit ierir.

Hastalık henz bařlangıta tespit edildiđi takdirde, meme kanserinden tamamen kurtulma oranı ok yksektir.

*erken teřhis
hayat kurtarır.*

Meme kanserinin erken tanısında en hassas teknoloji

DIGITAL

INFRARED

THERMAL

IMAGING

- Radyasyon riski yoktur
- Ağrısızdır
- Memelere hiçbir şekilde dokunulmaz
- Her yaşta uygulanabilir
- Hamilelerde emniyetle kullanılabilir
- Hızlı ve Kolay bir yöntemdir
- Kesinlikle zararsızdır

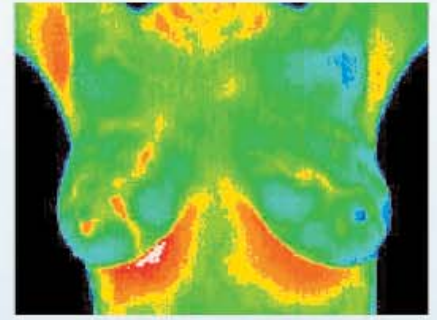


DITI, ne kadar erken tanı olanağı sağlar?

ABD' de her sekiz kadından birinde, Avrupa' da ise her on kadından birinde meme kanseri tespit edilmiştir.

- Termografi yöntemi erken damarlanma ve ısı değişimi nedeni ile 2 yıllık gelişimden itibaren değişimi saptayabilmektedir.

Termografinin görüntü alabildiği evre



2. yıl 256 hücre

3. yıl 4.896 hücre

4. yıl 65.536 hücre

5. yıl 1.048.576 hücre

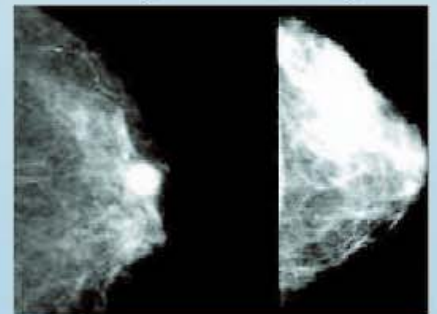
6. yıl 16.777.216 hücre

7. yıl 268.435.456 hücre

8. yıl 4.294.967.296 hücre

- Termografik görüntü ile biyopsi önerilebilecek evre
-
-

Mamografinin görüntü alabildiği evre

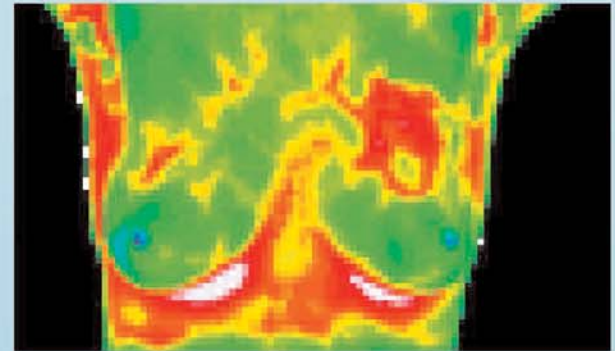
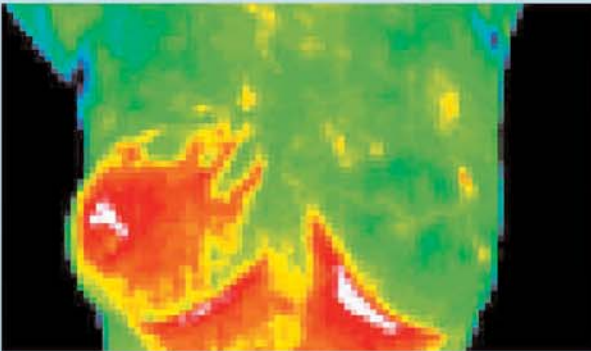
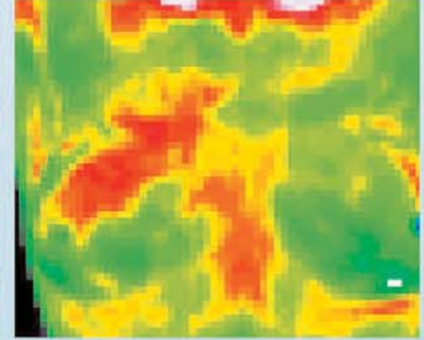
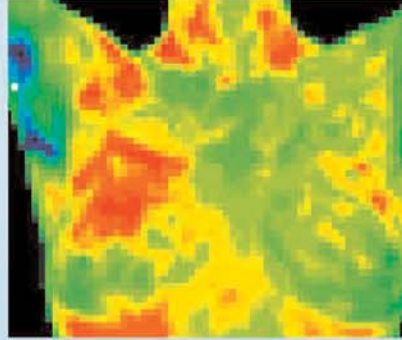
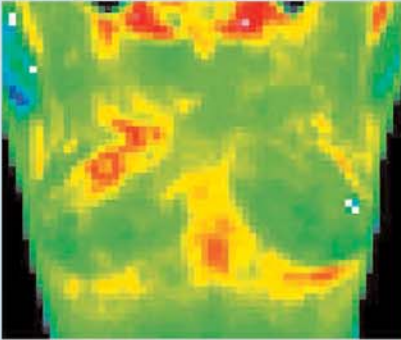
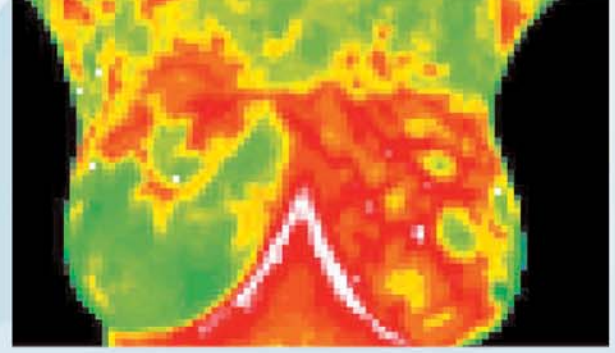
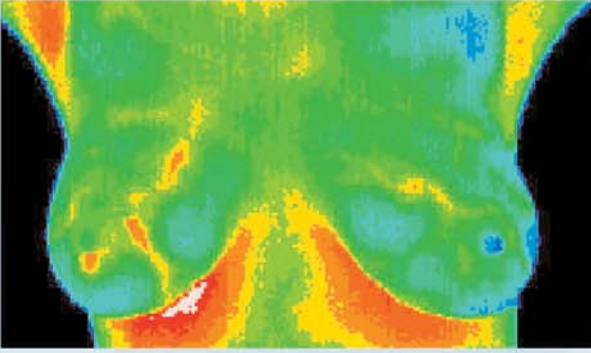


DITI TEKNOLOJİSİ

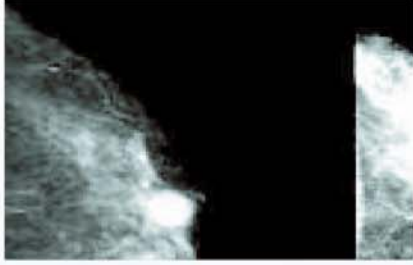
Digital Infrared Thermal Imaging, organizmadaki ısı farklılıklarını algılama ve bilgisayar yardımı ile kaydedip değerlendirmeye dayanan bir teknolojidir.

Diğer tekniklerde, görüntülenmek istenen anatomopatolojik kitleler olduğu halde, bu teknik tamamen fizyopatolojik değişimlere dayanmaktadır. Bu yönüyle basit ve kesin sonuç alıcıdır.

Vücut anomali gelişimini gösteren 3'er aylık çekimler

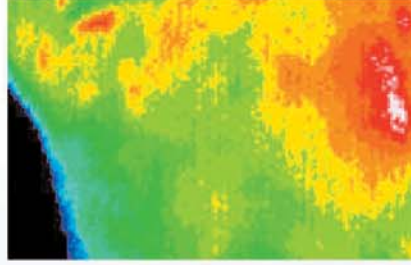


Yöntemlerin Karşılaştırılması



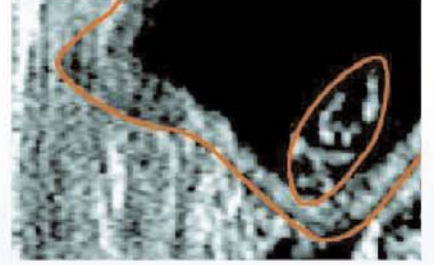
Mamografi

- Radyasyon meme dokusunu geçerek görüntü verir. Şüpheli bölgeler yeterince kalın olmalıdır.
- Memelere baskı yapılır.
- Kanseri fizik muayeneden önce yakalar.



Termografi

- Isıyı tesbit için infrared sensörler kullanılarak artan metabolizma ve damarlanma (angiogenezis) saptanır. Isı imaj elde etmek için bilgisayar tekniği ile kombine edilir.
- Kesinlikle radyasyon içermez ve zararsızdır.
- Dokunma yoktur. Memelere hiçbirşey değmez
- Meme kanseri için en erken yakalama yöntemidir.



Ultrasonografi

- Yüksek frekanslı ses dalgaları meme dokusuna gönderilir ve geri alınarak bir eko şeklinde kayıt yapılır.
- Radyasyon yok, non-invazif ve zararsızdır.
- Ses ucu cilde değdirilir.
- Bir tarama yöntemi değildir.
- Sıvı dolu kistleri, katılardan ayırmada kullanılır.

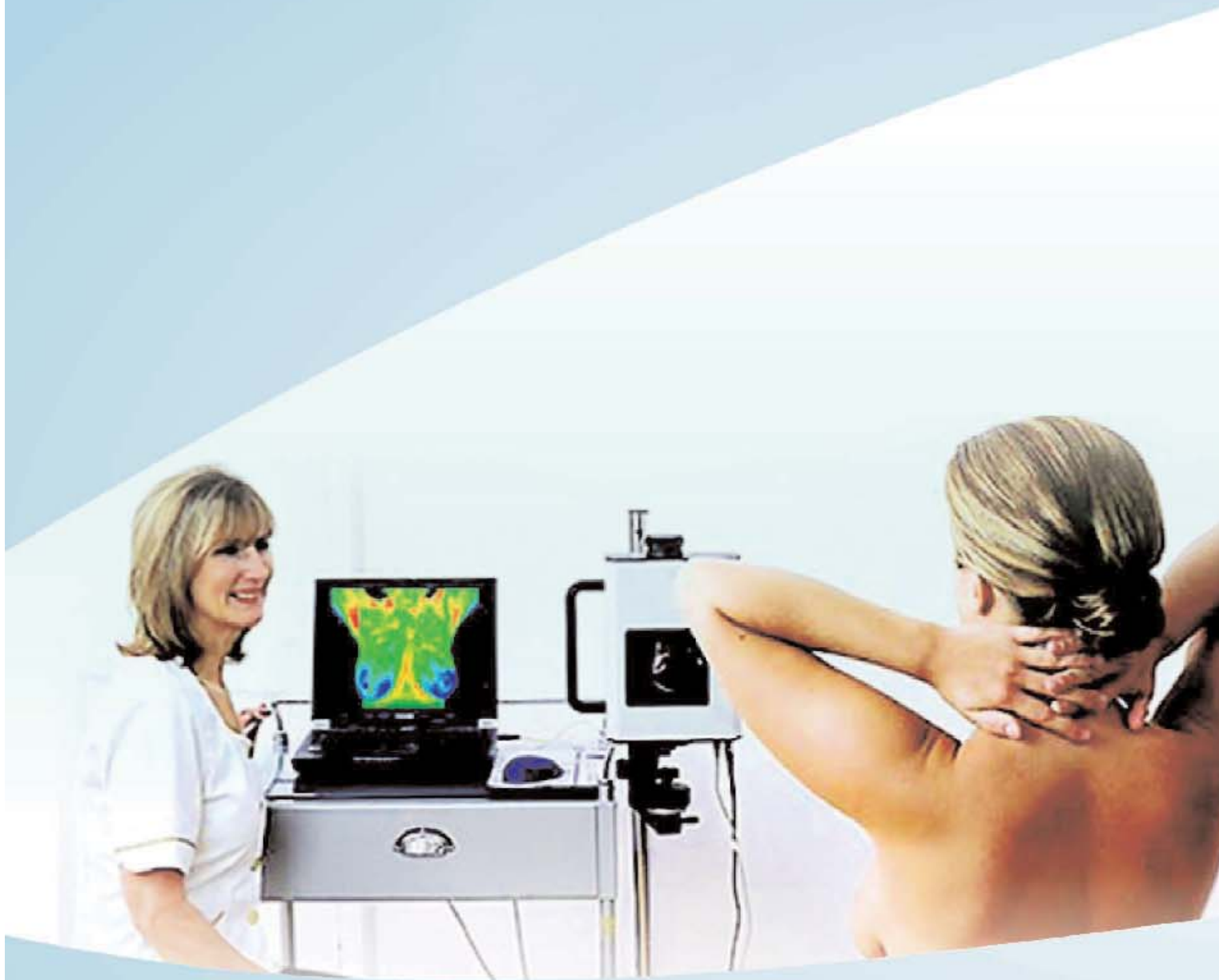Şüpheli bölgenin kanser olup olmadığı ancak biyopsi ile anlaşılır.

Kimler Daha Fazla Risk Altında

- Daha önce memede kansere öncü sayılabilecek bir lezyonun bulunmuş olması.
- Genetik olarak meme kanseri gelişimine yatkın genleri taşımak.
- Ailesinde veya akrabalarında meme kanseri gelişmiş olması.
- Uzun süreli doğum kontrol haplarının kullanılması.
- Menopoz sonrası dönemde uzun süreli ve yüksek dozlarda östrojen replasman tedavisi yapılması.
- Çocukluk veya gençlik çağında başka bir nedenle göğüs bölgesinin ışınlanmış olması.
- Adet başlama yaşının erken, adetten kesilme yaşının geç olması.
- Hiç doğum yapılmaması veya ilk doğumunu 30 yaşından sonra yapılması.
- İlerlemiş yaş Meme kanseri en sık 50 - 65 yaşları arasında görülüyor.
- Aşırı yağlı gıdalarla beslenme.
- Yumurtalık yada rahim kanseri hikayesi olması.
- Elektromanyetik alanlara ve radyasyona sürekli maruz kalmak

Meme Kanserinin Belirtileri Nelerdir?

- 1-Memede şişlik olması. Genellikle ağrısız, sertçe, hareket ettirilemeyen veya yerinden oynamayan, zamanla büyüeyebilen kitle varlığı.
- 2-Memenin genel olarak boyutunda veya şeklinde değişiklik olması.
- 3-Meme cildinde kızarıklık, morluk, yara, damar genişlemesi içeri doğru çöküntü, yaygın küçük şişlikler, portakal kabuğu görünüşü gibi noktasal çekintiler şeklinde değişikliklerin meydana gelmesi.
- 4-Meme başı ve çevresinde renk ve şekil değişikliği, meme başında genişleme, düzleşme, içe çökme, yön değiştirme, kabuklanma, çatlaklar oluşması, yaralar çıması.
- 5-Meme başından gelen kanlı veya kansız akıntı.
- 6-Koltuk altında görülebilen veya elle fark edilen ağırlı yada ağrısız şişliklerin varlığı.



INFRAMED

www.inframed.com.tr